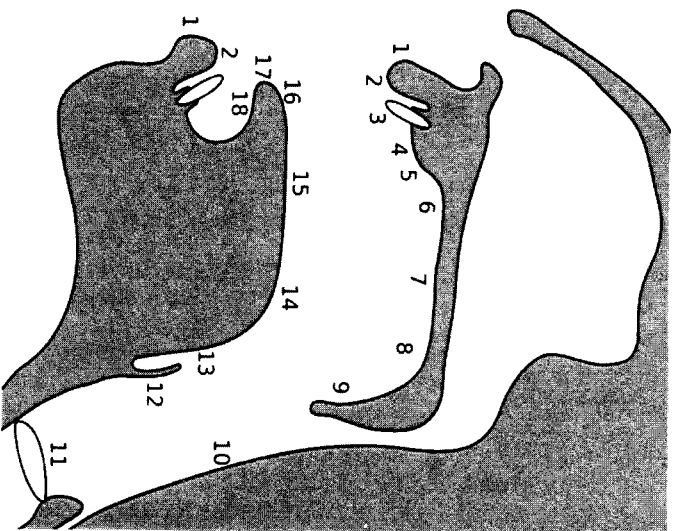


Bild:Places of articulation.svg

aus Wikipedia, der freien Enzyklopädie

- Bild
- Dateiversionen
- Verwendung



- | | | | | | | | | | | | | | |
|---|-----------------------------------|----------------------------------|---|---|--|--|------------------------------------|--|---|---|-----------------------------------|--|---|
| 6. <i>prépalatal</i> (vorderer Teil des harten Gaumens) | 7. <i>palatal</i> (harter Gaumen) | 8. <i>velar</i> (weicher Gaumen) | 9. <i>uvular</i> (auch <i>postvelar</i> : Gaumenzipfchen) | 10. <i>pharyngeal</i> (Rachen) | 11. <i>glottal</i> (auch <i>laryngeal</i> : Stimmbänder) | 12. <i>epiglottal</i> (Kehledeckel) | 13. <i>radikal</i> (Zungenwurzel) | 14. <i>posterodorsal</i> (hinterer Teil der Zunge) | 15. <i>anterodorsal</i> (vorderer Teil der Zunge) | 16. <i>laminal</i> (Zungenblatt) | 17. <i>apikal</i> (Zungenspitze}} | 18. <i>sublaminal</i> (auch <i>subapikal</i> : Unterschie der Zunge) | |
| | that arches upward) | 7. <i>Palatal</i> (hard palate) | 8. <i>Velar</i> (soft palate) | 9. <i>Uvular</i> (a.k.a. <i>Post-velar</i> : uvula) | 10. <i>Pharyngeal</i> (pharyngeal wall) | 11. <i>Glottal</i> (a.k.a. <i>Laryngeal</i> : vocal folds) | 12. <i>Epiglottal</i> (epiglottis) | 13. <i>Radical</i> (tongue root) | 14. <i>Postero-dorsal</i> (back of tongue body) | 15. <i>Antero-dorsal</i> (front of tongue body) | 16. <i>Laminal</i> (tongue blade) | 17. <i>Apical</i> (apex or tongue tip) | 18. <i>Sub-laminal</i> (a.k.a. <i>Sub-apical</i> : underside of tongue) |

Hinweise:

- Manche Phonetiker benennen Begriffe unter Umständen anders und nehmen feinere Unterscheidungen vor (z. B. könnte *postalveolar* einen Bereich zwischen *velar* und *uvular* bezeichnen; oder *exolabial* und *endolabial* könnte unter *labial* zusammengefasst werden). Das obige Schema stammt aus Catford (1977).
- Bei *pharyngeal* können nützlicherweise auch verschiedene Regionen unterschieden werden.
 - Der Begriff *retroflex* wird besser als eine bestimmte Mischung aus einem sublaminalen/apikalen aktiven Artikulator und einem alveolaren/postalveolaren/prépalatalen/palatalen passiven Region benutzt.
 - radikal* wird auch betreffend der oberen Zungenwurzel (13) und der unteren Zungenwurzel zusammen mit dem Kehledeckel (12) gebraucht.
- Some phoneticians may define terms slightly differently and may include more or less distinctions (e.g. *Post-velar* could be an area between *Velar* and *Uvular*; or *Exo-labial* and *Endo-labial*). The scheme used above is from Catford (1977).
- Pharyngeal* can usefully be divided into different regions.
 - The term *Retroflex* is better thought of as a particular combination of a sublaminal/apical active articulator and a alveolar/postalveolar/prépalatal/palatal passive region.
 - Radical* is often considered to be both the upper tongue root (#13) and the lower tongue root including the epiglottis (#12).

Source **Deutsch**: Minifie et al. (1973); Orte aus Catford (1977)

English: sagittal section image based on Minifie et al. (1973); articulation places are from Catford (1977)

Date
2007-03-11

Author

created by Ishwat (original .png deleted), .svg by Rohieb

Permission
(Reusing this image)
GNU FDL, CC-BY-SA-2.5

Licensing

I, the copyright holder of this work, hereby publish it under the following licenses:

Permission is granted to copy, distribute and/or modify this document under the terms of the GNU Free Documentation License, Version 1.2 or any later version published by the Free Software Foundation, with no Invariant Sections, no Front-Cover Texts, and no Back-Cover Texts. A copy:

Places_of_articulation.svg (SVG-Datei, Basisgröße: 800 × 1000 Pixel, Dateigröße: 32 KB)



Diese Datei wird aus dem zentralen, mehrsprachigen Dateiareiv Wikiimedia Commons eingebunden. Sämtliche Informationen unter dem roten Trennstrich stammen von der dortigen **Beschreibung**seite der Datei.



Description

Deutsch: Artikulationsorte (aktiv und passiv)

1. *exolabial* (äußerer Teil der Lippe)
2. *endolabial* (innerer Teil der Lippe)
3. *dental* (Zähne)
4. *alveolar* (vorderer Teil des Zahndamms)
5. *postalveolar* (hinterer Teil des Zahndamms und ein wenig dahinter)

English: Places of articulation (active and passive)

1. *Exo-labial* (outer part of lip)
2. *Endo-labial* (inner part of lip)
3. *Dental* (teeth)
4. *Alveolar* (front part of alveolar ridge)
5. *Post-alveolar* (rear part of alveolar ridge & slightly behind it)
6. *Pre-palatal* (front part of hard palate)